Pathologie de l'aréole et du mamelon

S. Bécourt

Hôpital Saint-Louis, PARIS

DIU maladies du sein 2017-2018

Rappel anatomique

L'aréole et le mamelon forment la plaque aréolo-mamelonnaire et constituent deux structures hautement spécialisées

L'aréole : située au dôme du sein = zone pigmentée entourant le mamelon

- Parsemée de structures pilaires (duvet, poils terminaux)
- Pores des glandes sudorales eccrines et apocrines
- Glandes « aposébacées » (tubercules de Montgomery)

Rappel anatomique

Le mamelon : structure centrale et glabre du sein, où s'abouchent les canaux galactophores (pores galactophores)

Innervation très développée

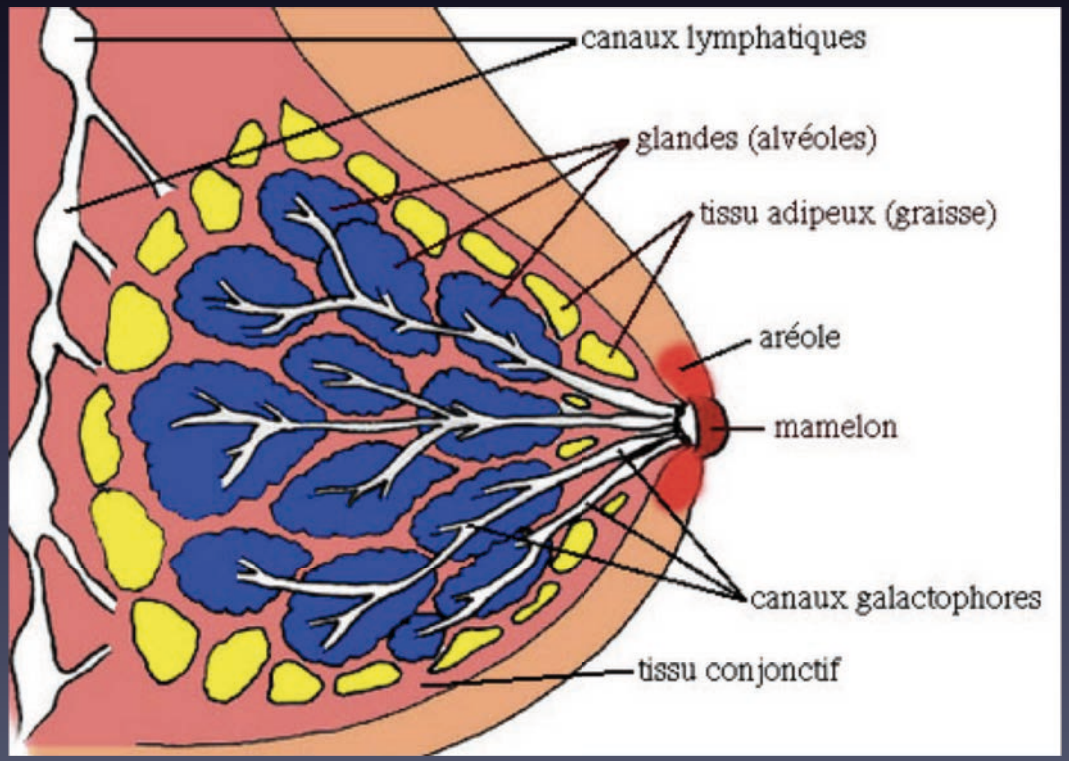

Rappel anatomique

Le mamelon peut être :

- Naturellement rétracté (≠ rétraction acquise)
- Ombiliqué (fixé)
- Invaginé (extériorisable)
- Hypertrophique

Variations souvent bilatérales, symétriques et anciennes

La rétraction mamelonnaire acquise et unilatérale doit faire craindre un cancer sous-jacent

Tumeurs malignes aréolo-mamelonnaires

Maladie de Paget mammaire

Maladie de Paget : épidémiologie

- Classiquement entre 51 et 70 ans
- Certains cas décrits chez la femme avant 30 ans, ou de plus de 70 ans
- Quelques cas décrits chez l'homme

Maladie de Paget : clinique

- Lésion unilatérale à début insidieux
- Evolution centrifuge (mamelon -> aréole)
- Lésion érythémateuse du mamelon, suintante, puis épaissie, rugueuse, squameuse
- Surface érosive, avec une ulcération et une croûte indurée à limite nette
- Perte progressive du relief du mamelon

Maladie de Paget : clinique

- Symptômes possibles : douleurs, sensations de brulûre, démangeaisons au niveau du mamelon

- Des améliorations transitoires sont décrites et ne doivent pas faire éliminer le diagnostic ++

Maladie de Paget : clinique

Examen clinique mammaire : rechercher :

- Une masse sous-jacente
- Un écoulement mamelonnaire séro sanglant
- Des adénopathies

La MP atteint toute la PAM, n'épargne pas le mamelon

Rechercher une MP extra-mammaire (génitale (vulve, OGE) / péri-anale / inguinale)

Maladie de Paget vulvaire

Maladie de Paget péri-anale

Maladie de Paget : diagnostic

- Souvent tardif par rapport au début des symptômes
- Biopsie cutanée ++

Maladie de Paget : histologie

- Grandes cellules glandulaires claires au cytoplasme abondant, à noyau large et nucléolé (cellules de Paget)
- Prédominent au niveau des couches basales, mais peuvent envahir tout l'épiderme

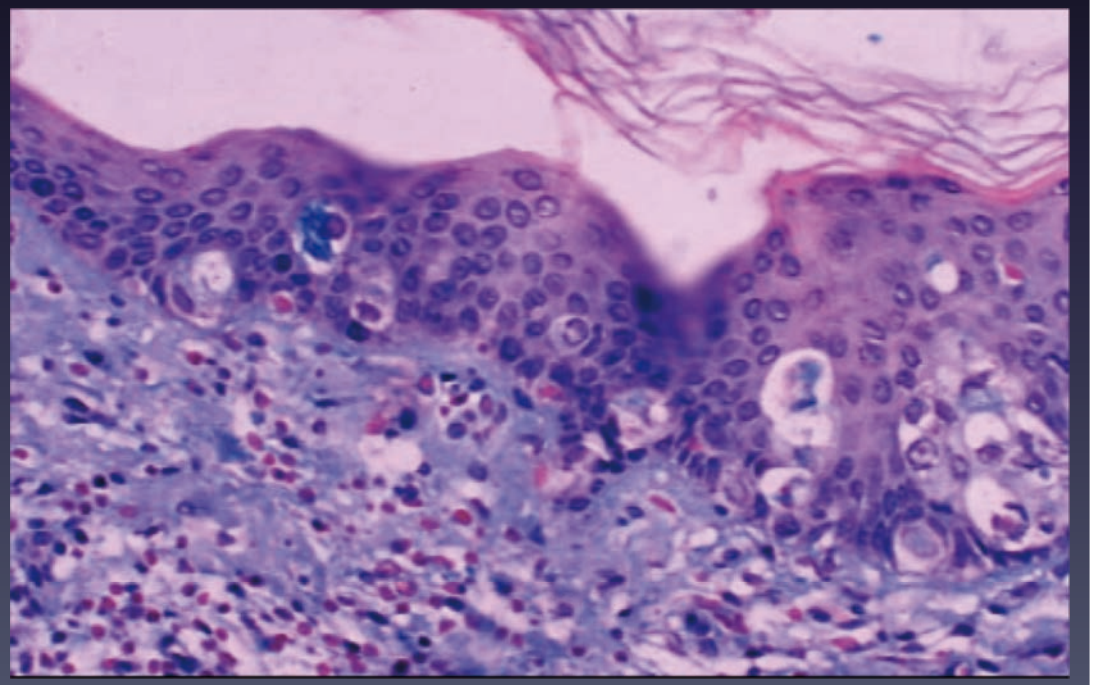

Maladie de Paget : diagnostic

Immunohistochimie :

- Expression des cytokératines glandulaires, de l'EMA, de l'ACE
- Négativité des cytokératines épidermiques de haut poids moléculaire

Orientent vers la nature glandulaire de la cellule de Paget

Maladie de Paget : association à un cancer sous-jacent

- MP associée à un cancer mammaire sous-jacent dans 84% des cas
- Avec une atteinte multifocale dans 21 à 80% des cas
- Masse palpable associée dans 50% des cas
- Isolée dans 1,4 à 5% des cas

Maladie de Paget : imagerie

- Mammo-échographie

-> localiser un cancer sous-jacent

-> analyse des canaux galactophores centraux de la PAM et du rétromamelon

-> PAM difficilement étudiée

- IRM mammaire : en cas de négativité de la MG-EG

-> Identifie 78 à 98% des cancers sous-jacents

Maladie de Paget : physiopathologie

Deux théories :

- Transformation in situ de cellules épidermoïdes (cellules de Toker)
- Migration au niveau de la PAM de cellules carcinomateuses sous-jacentes

Maladie de Paget : traitement

- Chirurgie standard : mastectomie totale
- Alternative : chirurgie conservatrice (pamectomie) avec radiothérapie

Maladie de Paget : traitement

Etude rétrospective, 113 patientes, suivies pendant 7 ans

- Pas de ≠ en terme de SSR ni de SG

Kawase K, DiMaio DJ, Tucker SL et al. Paget's disease of the breast: there is a role for breast-conserving therapy. Ann Surg Oncol 2005;12(5):391-7

Méta-analyse de 7 études, 685 patientes, 1990-2013

- Récidive locale à 5 ans de 5,6% après mastectomie vs 13,2% après ttmt conservateur

OR 0,38, IC95 0,21-0,69; p=0,001

Li Y-J, Huang X-E, Zhou X-D. Local breast cancer recurrence after mastectomy and breast-conserving surgery for Paget's disease: a meta-analysis. Breast Care 2014;9(6):431-4.

Maladie de Paget : pronostic

Cancers invasifs souvent de moins bon pronostic :

- + de triple négatifs ou d'HER2 amplifiés
- + de haut grade
- + grande taille
- + d'envahissement ganglionnaire

Maladie de Paget : diagnostics différentiels

Unilatéral

- Adénomatose érosive du mamelon
- Carcinome basocellulaire pagétoïde
- Maladie de Bowen
- Mélanome

Bilatéral

- Eczéma (prurigineux, évolution par poussées, atteinte des plis)

BIOPSIE CUTANÉE ++ pour faire le diagnostic différentiel

AUTRES TUMEURS MALIGNES ARÉOLO-MAMELONNAIRES

Autres tumeurs malignes

- Carcinome basocellulaire
- Mélanome
- Maladie de Bowen (cancer intra-épidermique)

  -> Principalement chez l'homme (photoexposition)

- Extension cutanée d'un K sein

  -> 8% des cancers dans la partie centrale du sein

  -> Précédée d'une rétraction/fixité mamelonnaire

TUMEURS BENIGNES

ARÉOLO-MAMELONNAIRES

ADÉNOMATOSE ÉROSIVE DU MAMELON

Adénomatose érosive du mamelon

- Lésion bénigne du mamelon
- Peu fréquente
- Egalement appelée : adénome papillaire, adénome, papillomatose floride des canaux mamelonnaires ..

Adénomatose érosive du mamelon : clinique

- Présentation non spécifique, polymorphe
- Unilatérale
- Placard mamelonnaire érythémateux, érosif ou croûteux, d'aspect souvent eczématiforme
- +/- écoulement séreux ou sérosanglant
- +/- nodule charnu ou masse mamelonnaire palpable

Adénomatose érosive du mamelon : clinique

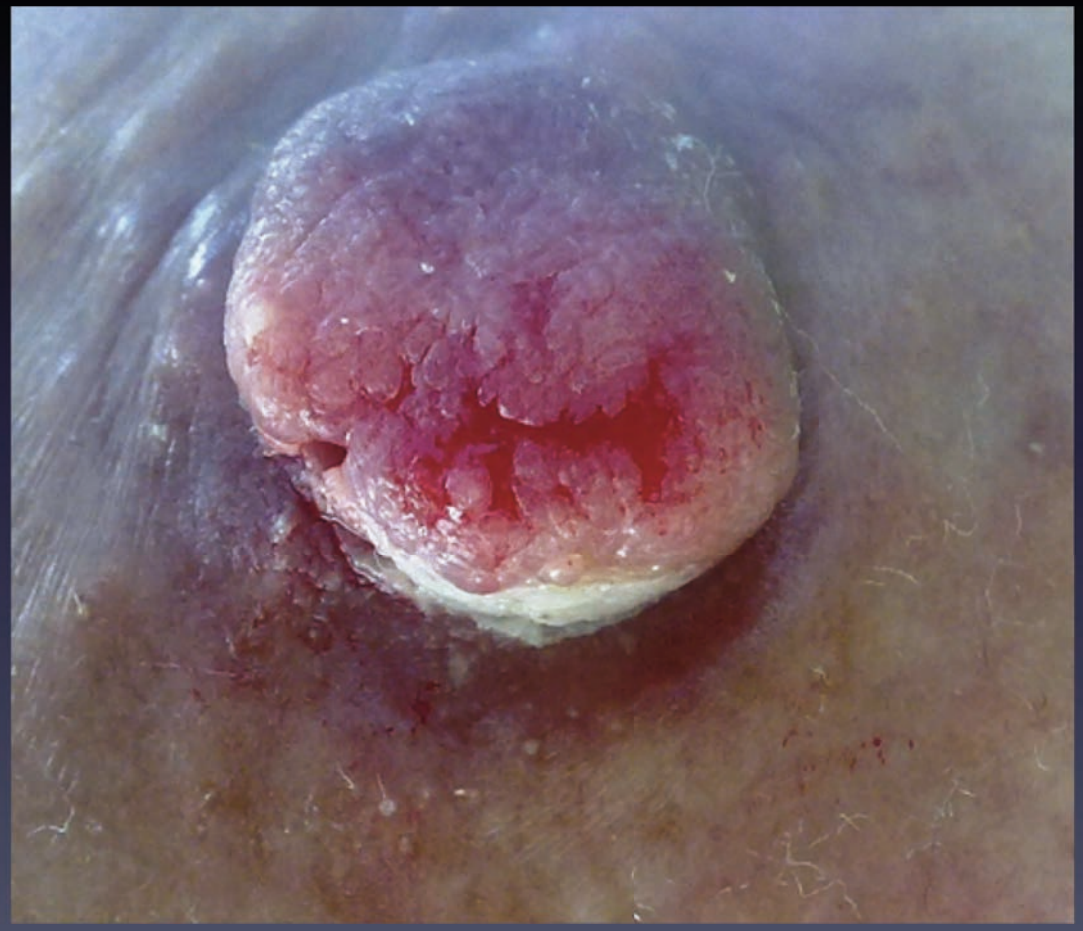

Adénomatose érosive du mamelon : clinique

- Lésion indolore
- Parfois prurigineuse
- Survient après la puberté, rarement après la ménopause
- Evolue sur plusieurs mois, +/- épisodes infectieux locorégionaux

Adénomatose érosive du mamelon : histologie

- Lésion mal limitée
- Prolifération de multiples petits canalicules se développant dans le tissu conjonctif du mamelon
- Double assise cellulaire : ¢ épithéliales en interne, ¢ myoépithéliales en externe
- Membrane basale bien individualisée

Adénomatose érosive du mamelon : traitement

- Exérèse complète de la lésion
- Avec reconstruction plastique du mamelon
- Eliminer un cancer sous-jacent ++ (12-14% des cas) par imagerie avant traitement

LYMPHOCYTOME BORRÉLIEN

Lymphocytome borrélien

- Manifestation cutanée rare de la maladie de Lyme (en phase secondaire – qq semaines ou mois après la piqûre de tique)

- Chez 2% des adultes et 7% des enfants atteints de borréliose

Lymphocytome borrélien : clinique

- Nodule ou plaque ferme indolore
- De couleur rose, rouge, brun, violine ou bleue
- Mesurant 1 à 5 cm
- Localisé à l'oreille (hélix ou lobe) chez l'enfant et sur l'aréole mamelonnaire chez l'adulte
- Adénopathie satellite quasi constante

Lymphocytome borrélien : clinique

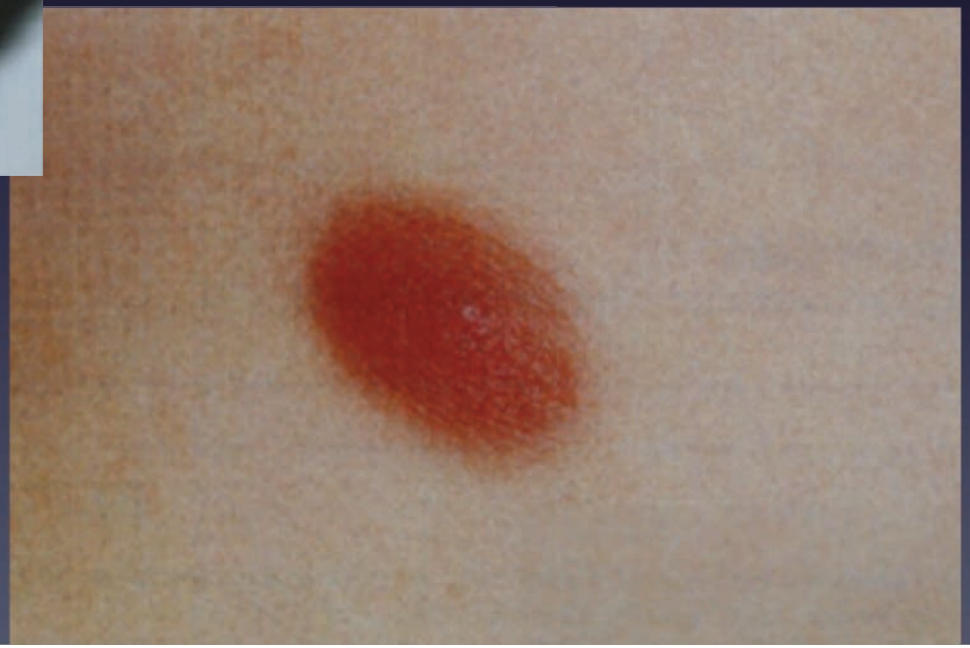

Lymphocytome borrélien : diagnostic et traitement

- Sérologie des borrélioses, Western Blot, PCR
- Traitement d'épreuve par amoxicilline, ceftriaxone ou doxycycline

AUTRES TUMEURS BÉNIGNES

Tumeur syringomateuse du mamelon

- Très rare
- Considérée comme bénigne, mais infiltration locale
- Nodule / ulcération / rétraction du mamelon
- Unilatérale
- Ecoulement mamelonnaire associé
- Traitement : excision chirurgicale large (récidives ++)

Léiomyome solitaire du mamelon

- Tumeur très rare
- Développée aux dépens des muscles lisses de l'aréole et du mamelon
- Nodule douloureux du mamelon, avec un revêtement cutané normal
- Traitement : chirurgical

DERMATOSES NON SPÉCIFIQUES DE L'ARÉOLE ET DU MAMELON

Pathologies des glandes sudorales apocrines

Aréoles mammaires, aisselles, pubis, OGE, annexées aux follicules pilosébacés

Hidrosadénite aréolaire (maladie de Verneuil)

- Inflammation des glandes sudorales apocrines avec furoncles, abcès et fistules
- Atteinte souvent axillaire et inguinale
- Mamelonnaire rare : abcès aréolaires récidivants
- Prédomine chez la femme > 30 ans
- Traitement chirurgical radical : excision des glandes apocrines aréolaires

Maladie de Fox-Fordyce

- Obstruction du canal excréteur de la glande apocrine, créant un petit kyste
- Clinique : petites papules prurigineuses dans les zones riches en glandes apocrines
- Atteinte des aisselles constante
- +/- atteinte des aréoles mammaires et anogénitale
- Prurit intense paroxystique ++ en période de sudation
- Biopsie : accumulation de kératine dans la lumière du canal sudoral

Maladie de Fox-Fordyce

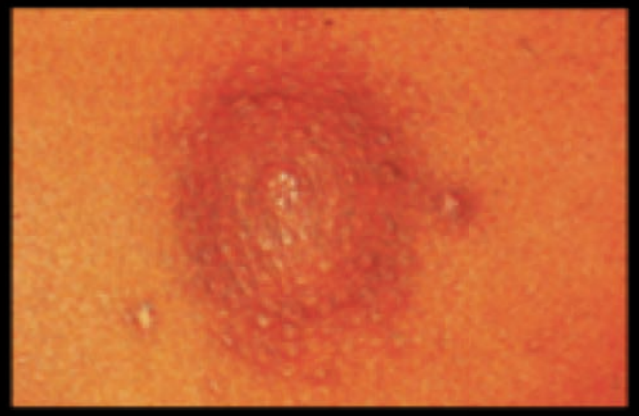

ECZÉMA

Eczéma

- Atteinte souvent bilatérale, prurigineuse
- Sans déformation du mamelon

- Lésions mal limitées, aux contours émiettés, sur la PAM +/- étendues sur la peau
- Parfois chroniques, lichénifiées

Eczéma

- Evolution par poussées – rémission
- Rechercher s. d'atopie (rhinite, asthme, conjonctivite)
- Traitement : corticothérapie locale intermittente

DERMATOSES INFECTIEUSES

Dermatoses infectieuses

- Verrues vulgaires, condylomes, molluscum contagiosum - rares, autres localisations cutanées
- Infection herpétique - contage sexuel / allaitement d'un N.né avec gingivo-stomatite herpétique
- Gale – prurit (prédominance nocturne), lésions de grattage, sillons de topographie évocatrice

CONCLUSION

- Pathologies rares et méconnues
- Tumeurs malignes épidermiques (CSC, CBC, mélanome) exceptionnelles

- BIOPSIE CUTANÉE de toute lésion unilatérale persistante ++ - éliminer une maladie de Paget (K sein sous jacent)